

THƯ NGỎ

Giúp đỡ bạn Phạm Anh Khôi - Học sinh lớp 3/5 (2024-2025)

Kính gửi quý mạnh thường quân

Chúng tôi viết bức thư này với tấm lòng tràn đầy sự khẩn thiết, mong muốn nhận được sự giúp đỡ của quý vị cho bé Phạm Anh Khôi, một đứa trẻ 9 tuổi đang phải chống chọi với căn bệnh ung thư quái ác.

Cuộc sống của Khôi đã bị đảo lộn hoàn toàn kể từ khi em phát hiện ra căn bệnh. Mẹ Khôi, một mình gồng gánh gia đình, đã phải bỏ việc để chăm sóc con. Điều đáng thương hơn là ba của Khôi đã bỏ đi, để lại mẹ con em đối mặt với những khó khăn chồng chất.

Dù trải qua nhiều đợt hóa trị, xạ trị và phẫu thuật đau đớn, Khôi vẫn luôn lạc quan và cố gắng. Em vẫn đến trường dù sức khỏe có yếu ớt. Mới đây, mái tóc của em đã mọc lại và em đã có thể quay trở lại trường học. Niềm vui ngán chảng tày gang, căn bệnh lại quay trở lại, tấn công lên não em.

Giờ đây, Khôi đang rất cần sự giúp đỡ của cộng đồng. Mỗi sự sẻ chia, dù lớn hay nhỏ, đều là tia hy vọng le lói, giúp em vượt qua khó khăn. Chúng con tin rằng, với tấm lòng nhân hậu của quý vị, bé Khôi sẽ có cơ hội được sống, được vui chơi và được đến trường như bao bạn bè cùng trang lứa.

Để giúp đỡ bé Khôi, quý vị có thể:

Quyên góp trực tiếp qua số của mẹ bé: **0906760662**

Tài khoản mẹ bé: **Sacombank 060906760662 Nguyễn Hồng Giàu.**

Kênh thông tin chính thức: <https://hyvongchoanhkhoi.com/>

Chia sẻ thông tin: Giúp lan tỏa thông tin đến nhiều người hơn.

Chúng con xin chân thành cảm ơn tấm lòng của quý vị. Mỗi sự đóng góp của quý vị đều là một món quà vô giá, giúp bé Khôi có thêm nghị lực để chiến đấu với bệnh tật.

Trân trọng,



napas 247 | Sacombank

NGUYEN HONG GIAU
060906760662

CON LÀ PHẠM ANH KHÔI

Con tên là Phạm Anh Khôi, năm nay con 9 tuổi. Con học lớp 3 Trường tiểu học Bình Trị Đông Q. Bình Tân năm học 2024-2025. Trước đây, con rất thích đi học, thích chơi đùa cùng bạn bè. Nhưng từ khi bệnh tật ập đến, cuộc sống của con đã thay đổi hoàn toàn.

Con bị bệnh ung thư thận. Các bác sĩ đã mổ cho con và con phải trải qua rất nhiều mũi tiêm, nhiều ống thuốc đắng. Con nhớ những lúc nằm viện, con rất sợ hãi và đau đớn. Nhưng con vẫn cố gắng vì muốn sớm khỏe lại để được trở về trường học.

Thế rồi, bệnh tật lại quay trở lại, lần này còn ác tính hơn. Bác sĩ nói con bị ung thư não. Con phải mổ lần nữa và sẽ còn phải điều trị rất lâu. Mẹ con rất lo lắng và buồn. Con biết mẹ đã cố gắng hết sức để lo cho con nhưng nhà mình không có nhiều tiền.

Con ước mình mau khỏe lại để được chơi đùa cùng các bạn, được đi học. Con cũng muốn mẹ không phải lo lắng nữa.

Con cầu xin mọi người hãy giúp đỡ con. Mọi sự giúp đỡ của các chú, các bác, các cô, các chị sẽ là một tia hy vọng giúp con vượt qua bệnh tật.

Con cảm ơn mọi người rất nhiều!



Thu Thảo

bé này bệnh mấy năm nay, nhà có 2 mẹ con tội nghiệp vô cùng. lớp bé con mình lớp 1 cũng đang kêu gọi quyên góp trường hợp này. Nhưng group này ko đủ toàn bộ p/h của lớp mình, nếu được p/h nhờ Cô giáo chủ nhiệm đăng lên group lớp để mọi người cùng chung tay giúp bé ạ.

13:28



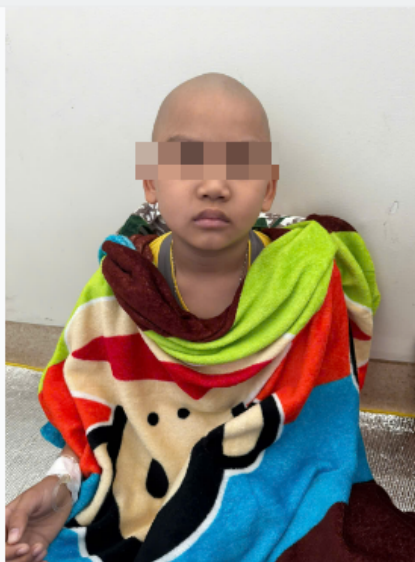Thu Thảo

Mẹ bé có nói là từ hồi bé bệnh ba cũng bỏ đi, nên có 2 mẹ con gồng gánh nhau, mẹ cũng phải bỏ việc để chăm bé. Bé nhà mình nói bạn đi học bữa đi bữa nghỉ nhưng học vẫn tốt lắm. Hôm trước thấy báo là mọc tóc lại rồi đi học bt rồi, ko ngờ bgio lại hay tin bị di căn như thế này, xót xa quá. nên ai hỗ trợ được gì thì hỗ trợ ạ, tầm tuổi con mình mà phải chịu nhiều đau đớn quá!

13:34



Nguyễn Vy



Dạ em là ph bé Khôi. Em chân thành cảm ơn ph lớp 3/5 đã thương bé giúp đỡ cho bé Khôi. Gđ cũng lo gần 2 năm nay thật sự kiệt quệ quá khó khăn, ko còn đường để vay mượn được ai nữa. Em cũng biết trong giai đoạn kinh tế rất khó khăn ph còn biết bao lo toan, như em thật sự ko còn cách nào khác nữa. con thì di căn lên não ,bs cho biết bệnh nặng. Khuyên người nhà ko đc bỏ cuộc. Em rất đau lòng. Chi phí truyền hoá chất những toa thuốc tiền quá cao. Thật lòng em cầu xin mn chung tay giúp đỡ cho bé có tiền trị bệnh ung thư di căn quái ác này. 1 lần nữa cúi đầu cầu xin giúp đỡ.

13:49



THƯ KÊU GỌI

Về việc quyên góp ủng hộ Học Sinh mắc bệnh hiểm nghèo.

- Kính gửi: - Tập thể quý Thầy Cô Trường Tiểu Học Bình Trị Đông.**
- Ban đại diện CMHS nhà trường.
 - Quý PHHS Trường Tiểu Học Bình Trị Đông.
 - Những tấm lòng nhân ái.

Sức khỏe là vốn quý nhất của con người, ai cũng muốn mình có một sức khỏe tốt để học tập, để làm việc, để vui chơi. Ai cũng muốn mình và những người thân yêu của mình gặp được nhiều may mắn trong cuộc sống. Nhưng cuộc đời không ai cũng được toại nguyện những điều mình mong muốn.

Em **Phạm Anh Khôi** – học sinh lớp 3/5 của Trường Tiểu Học Bình Trị Đông chúng ta, em đang là một học sinh chăm ngoan, khỏe mạnh nhưng chẳng may em mắc bệnh Ung thư Thận từ tháng 1/2023, đã mổ bỏ 1 quả thận và trải qua biết bao toa thuốc hóa chất, hóa trị và xạ trị. Kéo dài được một năm rưỡi. Tưởng chừng em sẽ hết bệnh nhưng nay em bị di căn lên não 2 khối U. Hiện tại em đã được mổ đặt ống dẫn lưu từ đầu xuống bụng và ống đó để trong cơ thể suốt đời và mổ được 1 khối U não. Em đang nằm ở bệnh viện Ung Bướu 2 để truyền hóa chất sau 6 tháng bác sỹ chụp MRI lại và mổ khối U thứ 2. Mổ xong sẽ quay lại vô hóa chất và xạ trị. Gia đình đang cố gắng chạy chữa cho em nhưng gia đình cũng gần kiệt sức mà con đường điều trị còn rất dài và cần rất nhiều chi phí.

Với tấm lòng tương thân tương ái, lá lành đùm lá rách, xin tha thiết kêu gọi mọi người quan tâm, chia sẻ hoàn cảnh gia đình của em Phạm Anh Khôi.

Mọi sự đóng góp xin gửi về: GVCN lớp con mình theo học.

Nhà trường và Ban đại diện xin trân trọng cảm ơn những tấm lòng nhân ái!

Bình Tân, ngày 28 tháng 10 năm 2024

TRƯỞNG BAN ĐẠI DIỆN CMHS

HIỆU TRƯỞNG

**BAN ĐẠI DIỆN
CHA MẸ HỌC SINH
TRƯỜNG TIỂU HỌC BÌNH TRỊ ĐÔNG**



Võ Văn Hoài

Lại Văn Trí

CỘNG HÒA XÃ HỘI CHỦ NGHĨA VIỆT NAM
Độc Lập – Tự Do – Hạnh Phúc

ĐƠN XIN TRỢ GIÚP CHỮA BỆNH

Kính gửi: - Ban Giám Hiệu
- Quý Thầy Cô
- Quý Phụ Huynh
- Trường Tiểu Học Bình Trị Đông

Tôi tên: **NGUYỄN HỒNG GIÀU**

Là mẹ bé: **PHẠM ANH KHÔI**

Đang học: **lớp 3/5 Trường Tiểu Học Bình Trị Đông**

Hôm nay em làm đơn này xin được trợ giúp kinh phí chữa bệnh cho bé.



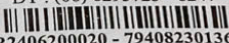

Bé Phạm Anh Khôi 30/06/2015 mắc bệnh Ung thư Thận từ tháng 1 năm 2023 đến nay . Đã trải qua biết bao nhiêu toa thuốc hóa chất , hóa trị , mổ bỏ 1 quả thận , và tiếp tục hóa trị và xạ trị . Kéo dài 1 năm rưỡi . Tương chừng bé sẽ hết bệnh ,nhưng ko ngờ sau 2 tháng đc về nhà thì nghỉ ngơi , thì bé than đau đầu và bị ói. Mẹ cho bé chụp MRI ở nhi đồng thì bs cho biết bé bị di căn lên não 2 nơi và cho nhập viện để mổ gấp. Hiện tại bé đã được mổ 2 lần. 1 mổ đặt ống dẫn lưu từ đầu xuống bụng và ống đó để trong cơ thể suốt đời. 2 là mổ được 1 khối u não. Hiện tại chuyển về bv Ung Bướu 2 để truyền hoá chất sau 6 tháng bs sẽ chụp MRI lại và mổ khối U thứ 2. Mổ xong cũng sẽ quay lại vô hoá chất và xạ trị. Con đường hoá trị và xạ trị rất dài. Tiền thuốc thì quá cao. Mỗi lần vào thuốc tiền thuốc mua ngoài và tiền phải đóng cho bv giao động 10triệu đến 10 mấy triệu. Thật sự gia đình ko còn đường nào để chạy chữa cho bé. Cúi đầu cầu xin để có thêm kinh phí cho bé có tiền cứu sống bé.

Thành thật biết ơn!

Ngày 24 tháng 10 năm 2024

NGƯỜI LÀM ĐƠN

Giàu .
Nguyễn Hồng Giàu -
(Mẹ bé)

	SỐ Y TẾ TP. HCM BỆNH VIỆN NHI ĐỒNG 2 ĐC : 14 Lý Tự Trọng, P. Bến Nghé, Quận 1 Điện thoại: (028) 38295723 - (028) 38295724		CHẨN ĐOÁN HÌNH ẢNH ĐT : (08) 8295723 - 8247  MR2406200020 - 79408230136496
	KẾT QUẢ MRI		
Mã hồ sơ : MR2406200020 Bệnh nhân : PHẠM ANH KHÔI Địa chỉ : 79 Đinh Nghi Xuân, P. Bình Trị Đông, Q. Bình Tân, TP. Hồ Chí Minh Khoa chỉ định : Khoa Khám Bệnh BS chỉ định : BS Vương Chinh Quyên Ngày/giờ thực hiện : 20/06/2024 16:34 Tên kỹ thuật : Chụp cộng hưởng từ não- mạch não có tiêm chất tương phản (0.2-1.5T)	ID phim : MR2406200032 Năm sinh : 30/06/2015 Giới : Nam Nơi thực hiện : Khoa Chẩn Đoán Hình Ảnh Chẩn đoán : R51 - Đau đầu		
MÔ TẢ KẾT QUẢ			
KỸ THUẬT Khảo sát cộng hưởng từ sọ não với các chuỗi xung: AXIAL T2W, DIFFUSION + ADC MAP, SWI; CORONAL FLAIR, SAGITTAL T1W, T1W GD 3D Tiêm thuốc tương phản từ: có			
MÔ TẢ HÌNH ẢNH Bé được chẩn đoán u nguyên bào thận phải đã phẫu thuật, MRI hiện ghi nhận: - 02 khối choán chỗ vị trí bán cầu tiểu não trái và thùy đỉnh phải kích thước d1 # 45x29x18 mm và d2 # 20x14x38 mm, thành phần chủ yếu là mô đặc có hoại tử hóa lỏng bên trong, với tín hiệu yếu thấp/T1W, cao/T2W, thành dày không đều có mô đặc ngấm Gd + đóng vôi, hạn chế khuếch tán phần mô đặc - Hình dạng và tín hiệu các cấu trúc cuống não, cầu não và hành não thấy được trên phim trong giới hạn bình thường. - Hình dạng và tín hiệu các nhân xám trung ương, thê chai thấy được trên phim trong giới hạn bình thường. Các não thất không giãn Không thấy bất thường flow-void các mạch máu lớn nội sọ.			
Kết luận : Bé được chẩn đoán u nguyên bào thận phải đã phẫu thuật, MRI hiện ghi nhận: - 02 khối choán chỗ vị trí bán cầu tiểu não trái và thùy đỉnh phải kích thước d1 # 45x29x18 mm và d2 # 20x14x38 mm, thành phần chủ yếu là mô đặc có hoại tử hóa lỏng bên trong, với tín hiệu chủ yếu thấp/T1W, cao/T2W, thành dày không đều có mô đặc ngấm Gd + đóng vôi, hạn chế khuếch tán phần mô đặc --> hình ảnh MRI nghi tổn thương di căn / u nguyên bào thận			
BÁC SĨ CHUYÊN KHOA  BS CKI Huỳnh Ngọc Ph			